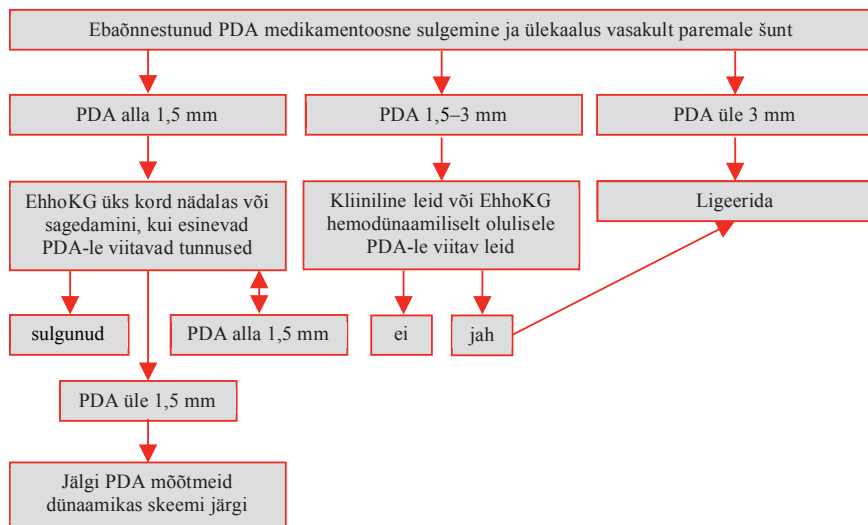


**Lisa 9. Püsivalt avatud arterioosjuha raviskeem erakordselt väikese gestatsioonivanuse (ELGA) või erakordselt väikese sünnikaaluga (ELBW) vastündinul**



**A. Kliinilise lt olulise PDA tunnused:**

- viited kopsatursele, mis ei ole seletatavad teiste põhjustega; hingamistoetuse vajaduse suurenemine;
- hüpotensioon, mis vajab sekkumist (sh dopamiin > 5 µg/kg/min);
- püsivad toitumiskasused;
- viited akuutsele neerupuudulikkusele.

**B. EhhoKG leid, mis viitab hemodünaamiliselt olulisele PDA-le:**

- madal LVO (< 200 ml/kg/min);
- alanevas aordis retrograadne diastoolne verevool;
- vähene või retrograadne diastoolne verevool mesenteriaal- või ajuarterites (eesmine vs. keskmine ajuarter);
- müokardi düsfunktsioon.

LVO – vasaku vatsakese väljutusmaht (ingl *left ventricular output*)