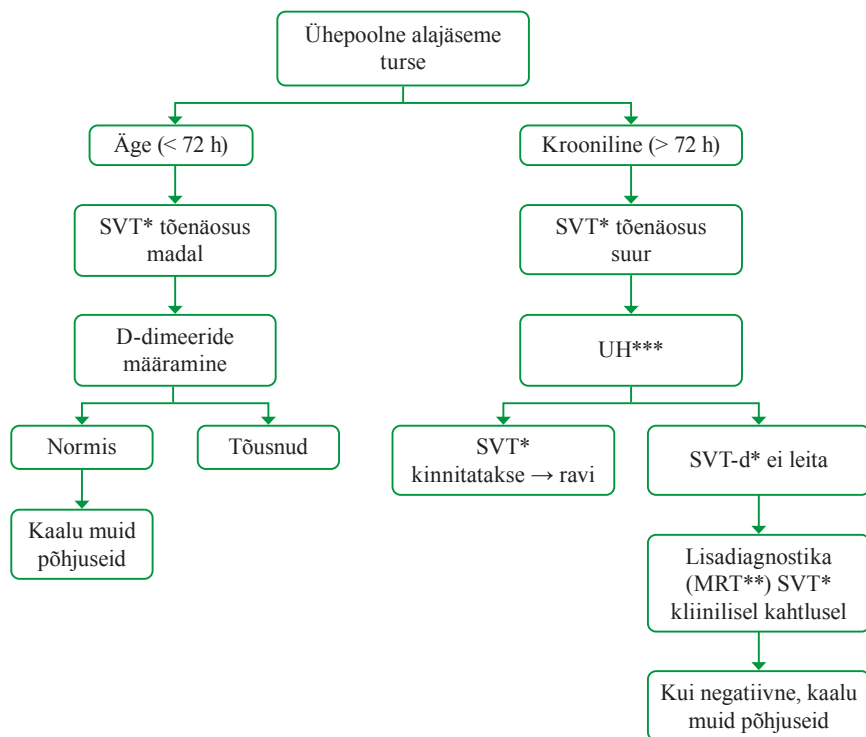


Lisa 2. Tursete diferentsiaaldiagnostika (ühepoolne alajäseme turse, 1)



Muud põhjused (harvemini esinevad) ühepoolisel tursel: Bakeri tsüst, *musculus gastrocnemius*'e mediaalse pea ruptuur, säärelihaste survesündroom (*compartment syndrome*¹)

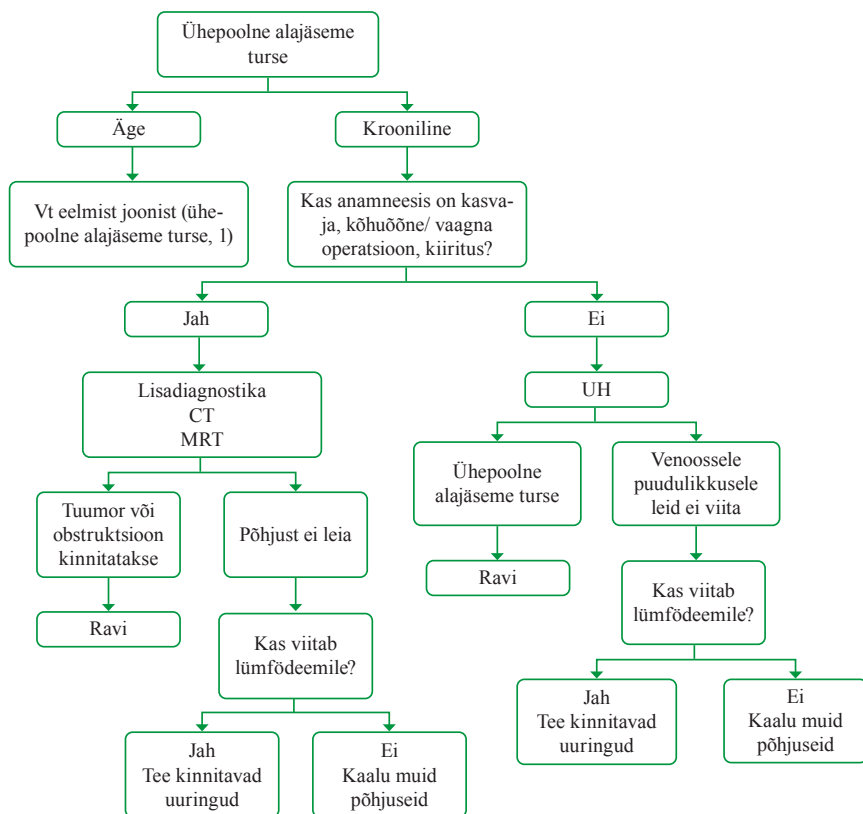
*SVT – süvaveeni tromboos

**MRT – magnetresonantstomograafia

***UH – ultraheliuuring

¹ Ely JW, Osheroff JA, Chambliss ML, Ebell MH. Approach to leg edema of unclear etiology. J Am Board Fam Med. 2006 Mar–Apr; 19(2): 148–60. Review. Erratum in: J Am Board Fam Med. 2008 Jan–Feb; 21(1): 86. PubMed PMID: 16513903.

Lisa 2. Tursete diferentsiaaldiagnostika (ühepoolne alajäseme turse, 2)



CT – kompuutertomograafia